rpr REVISTA PARAGUAYA DE REUMATOLOGÍA

DOI:10.68617/rpr/2026.12.01.38

Caso Clínico

Evento Vascular Cerebral como Manifestación Inicial de Arteritis De Takayasu en una Paciente Pediátrica

Magalí Ramos Galeano[1], Katherine Franco Morataya[2], Ana Muñoz Cedeño[3], Paola Lara Herrera[4]

[1]Universidad Nacional de Asunción, Facultad de Ciencias Médicas, Hospital de Clínicas. San Lorenzo, Paraguay.
[2]Universidad de San Carlos de Guatemala, Hospital Roosevelt de Guatemala. Guatemala.
[3]Hospital de Especialidades Portoviejo. Ecuador.
[4]Universidad Nacional Autónoma de México, Hospital Infantil de México Federico Gómez. Ciudad de México, México

Fecha de envío
23/05/2026.

Fecha de aprobación
08/06/2026.

Palabras clave
arteritis de Takayasu, pediatría, evento cerebrovascular, vasculitis de grandes vasos.

Autor para correspondencia
Correo electrónico:
timara126@hotmail.com
(M. Ramos-Galeano)

RESUMEN

Se describe el cuadro clínico de una paciente de 16 años que debuta con un infarto cerebral isquémico agudo como manifestación inicial de arteritis de Takayasu (AT). La paciente ingresó por un déficit neurológico súbito caracterizado por hemiparesia derecha y afasia expresiva. Este síntoma es extremadamente infrecuente como presentación primaria de la enfermedad. El estudio imagenológico mediante Angio-TC y panangioresonancia reveló un infarto subagudo en territorio de la arteria cerebral media izquierda y posterior derecha, asociado a un engrosamiento parietal concéntrico de los troncos supraaórticos y de la aorta en múltiples segmentos (ascendente, transversa e istmo), mesentérica superior e iliaca externa izquierda, compatibles con AT tipo V + P. Al examen físico destacaron pulsos débiles y un diferencial de presión arterial >10 mmHg entre miembros superiores e inferiores. Se instauró terapia inmunosupresora con metilprednisolona, ciclofosfamida, metotrexato y anticoagulación sistémica. La paciente mostró una mejoría progresiva de la fuerza muscular, aunque persistieron secuelas oftalmológicas. Este caso subraya que el evento vascular cerebral puede ser la manifestación clínica inicial de la AT en adolescentes, resaltando la importancia de la evaluación de pulsos y presión arterial en los cuatro miembros ante cuadros neurológicos inexplicados.

Ischemic Stroke as the Initial Manifestation of Takayasu Arteritis in a Pediatric Patient

ABSTRACT

Keywords
Takayasu Arteritis, pediatrics, stroke, large vessel vasculitis.

We describe the clinical presentation of a 16-year-old female patient who presented with an acute ischemic stroke as the initial manifestation of Takayasu arteritis (TA). The patient was admitted with a sudden neurological deficit characterized by right hemiparesis and expressive aphasia. This symptom is extremely rare as the primary presentation of the disease. Imaging studies using CT angiography and panangio-MRI revealed a subacute infarction in the territory of the left middle cerebral artery and right posterior cerebral artery, associated with concentric parietal thickening of the supra-aortic trunks and the aorta in multiple segments (ascending, transverse, and isthmus), superior mesenteric artery, and left external iliac artery, consistent with type V+P TA. Physical examination revealed weak pulses

Editor Responsable: Zoilo Morel
Universidad Nacional de Asunción, Facultad de Ciencias Médicas, Reumatología Pediátrica. San Lorenzo, Paraguay.
Universidad Católica Nuestra Señora de la Asunción, Instituto de Previsión Social, Hospital Central, Reumatología Pediátrica. Asunción, Paraguay.

Este es un artículo publicado en acceso abierto bajo una licencia Creative Commons

and a blood pressure differential >10 mmHg between the upper and lower extremities. Immunosuppressive therapy was initiated with methylprednisolone, cyclophosphamide, methotrexate, and systemic anticoagulation. The patient showed progressive improvement in muscle strength, although ophthalmological sequelae persisted. This case underscores that stroke can be the initial clinical manifestation of AT in adolescents, highlighting the importance of assessing pulses and blood pressure in all four limbs in cases of unexplained neurological symptoms.

Corresponding author
Email:
timara126@hotmail.com
(M. Ramos-Galeano)

INTRODUCCIÓN

La incidencia del evento vascular cerebral (EVC) en la población joven ha mostrado una tendencia ascendente, generando un impacto socioeconómico significativamente mayor que en pacientes de edad avanzada. A nivel global, la etiología en este grupo etario es diversa, destacando las valvulopatías, anomalías congénitas, infecciones virales, consumo de sustancias y procesos vasculíticos[1]. En regiones específicas como el África subsahariana, las hemoglobinopatías y el VIH son factores determinantes, mientras que en Asia la arteritis de Takayasu (AT) se reconoce como una causa frecuente. No obstante, el perfil epidemiológico está evolucionando gracias a la mayor disponibilidad de la angiotomografía computarizada (ATC), permitiendo diagnósticos más precisos[2].

La detección de la AT representa un desafío clínico considerable debido a su presentación polimórfica y, a menudo, inespecífica[3]. Los síntomas neurológicos dependen estrictamente de la anatomía vascular comprometida[4-5]. Por lo general, un infarto isquémico agudo deriva de la afección de las arterias cerebrales media o anterior, mientras que otros vasos de menor calibre se lesionan por el proceso inflamatorio y eventos trombóticos relacionados con daño del endotelio[6].

El EVC en la población pediátrica y adolescente es una entidad de baja incidencia, pero con consecuencias devastadoras a largo plazo. A diferencia de los adultos, las vasculitis sistémicas como la Arteritis de Takayasu representan una causa etiológica crítica en este grupo etario. La AT es una enfermedad inflamatoria crónica de etiología desconocida que afecta la aorta y sus ramas principales. En pediatría, es una entidad poco frecuente, con una incidencia estimada de 0.4 a 2.6 casos por millón de niños al año, con predominio femenino y edad media de 12 años. La inflamación transmural conduce a fibrosis, estenosis y, en casos graves, a la oclusión completa del vaso. Debido a que los síntomas iniciales son a menudo inespecíficos (fiebre, fatiga, pérdida de peso), el diagnóstico suele demorarse hasta que aparecen signos de isquemia orgánica. El diagnóstico temprano es vital para instaurar terapias inmunosupresoras que limiten el daño vascular irreversible[2-5].

Presentamos el caso de una adolescente de 16 años, cuyo debut clínico fue un infarto cerebral isquémico, resaltando la necesidad de incluir la AT en el diagnóstico diferencial de ACV en jóvenes sin factores de riesgo cardiovascular tradicionales.

CASO CLÍNICO

Paciente de 16 años de edad, sexo femenino, referida tras presentar súbitamente hemiparesia derecha y afasia. La evaluación inicial por neuroimagen mostró infartos subagudos en los territorios de la arteria cerebral media izquierda y posterior derecha (Figura 1). Al examen físico en nuestro centro, se constató una marcada disminución de los pulsos en miembros superiores y una asimetría tensional significativa

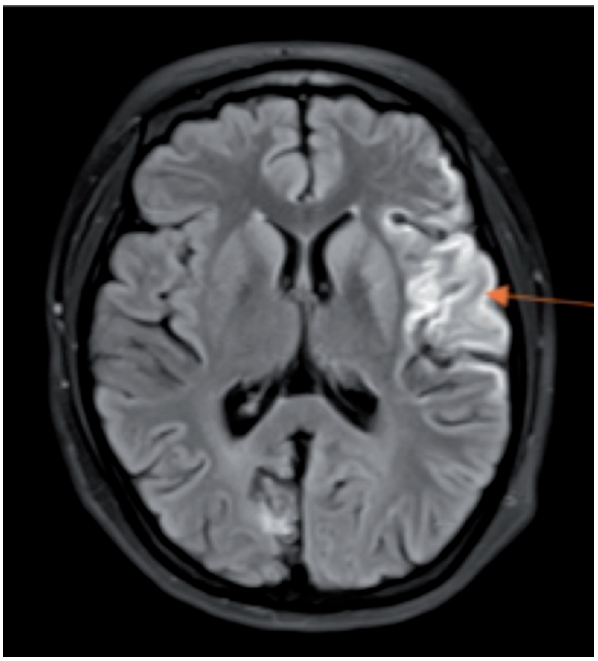

Figura 1 RMN cerebral con infarto crónico en territorio de la cerebral media izquierda (flecha).

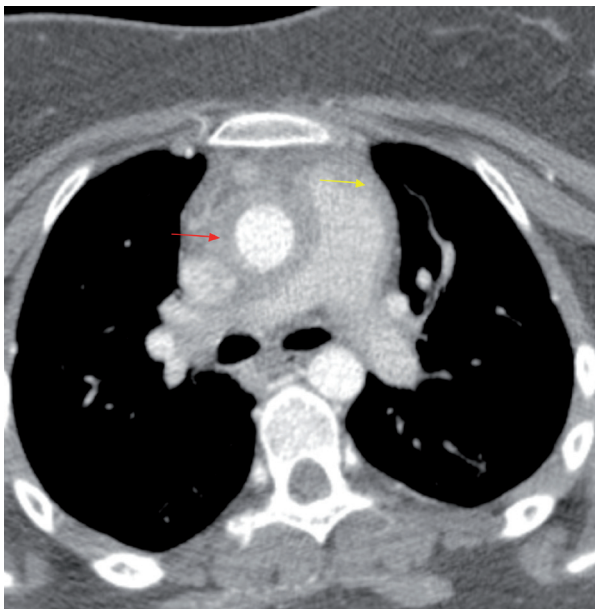

Figura 2 AngioTC donde se observa el engrosamiento de la pared de la aorta ascendente (flecha roja) y del tronco de la arteria pulmonar (flecha amarilla).

entre miembros superiores e inferiores (miembro inferior derecho 127/47mmHg, miembro inferior izquierdo 134/52mmHg, miembro superior derecho 63/30mmHg, miembro superior izquierdo 65/35mmHg). La panangioresonancia mostró un compromiso extenso, con engrosamiento de la pared en la aorta ascendente, arco, istmo, troncos supraaórticos, mesentérica superior e iliaca externa izquierda, compatibles con AT tipo V + P (Figura 2). Laboratorios iniciales reportaron leucocitos 9,50 X10^3/µl (4.000 - 11.000), neutrófilos 8,17 103/µl (4,50 - 7,50), linfocitos 1.50 103/µl (1,00 - 4,80), hemoglobina 11,2 g/dl (12 - 18), plaquetas 458 103/µl (145 - 450), VSG 35 mm/hr (0 – 10), Proteína C reactiva 2,28 mg/dL (0.00 - 0.30), dímero D 1202 ng/ml (<500), fibrinógeno 494 mg/dL (200-400), nitrógeno de urea 11.09 mg/dL (2 - 23), creatinina 0.44 mg/dL (0,40 - 1,30), deshidrogenasa láctica 225,9 U/L (85 - 227), albúmina 4.0 g/dL (3.40 – 5.00), ALT 17 U/L (5 - 50), AST 20 U/L (5 - 60), orina sin presencia de eritrocitos, proteínas, cilindros o leucocitos. Anticuerpos: ANA negativo, Anti DNA negativo, Anticoagulante lúpico 1.00 (<1.20), Anti Cardiolipina IgM <2 U/ml (<12), Anti B2 Glicoproteína IgM 15.28 RU/ml (<20), cANCA negativo, pANCA negativo. Se instauró terapia con pulsos de metilprednisolona, seguidos de ciclofosfamida y metotrexato, además de anticoagulación con enoxaparina. Actualmente con mejoría de fuerza muscular en cuatro extremidades y secuelas oftalmológicas.

DISCUSIÓN

El diagnóstico de la AT en la edad pediátrica representa un desafío clínico mayor. Mientras que en adultos la enfermedad suele manifestarse por complicaciones de hipertensión arterial crónica, en niños y adolescentes puede debutar con eventos isquémicos catastróficos. El compromiso neurológico ocurre en aproximadamente el 20% de los casos pediátricos, siendo el ictus isquémico una de las complicaciones más severas, secundaria a la estenosis crítica o embolismo desde placas inflamatorias en las carótidas o el arco aórtico[7-8]. Fisiopatológicamente, el engrosamiento concéntrico de la pared arterial, visible en la Angio-TC y la RM, es el sello distintivo de la fase activa de la vasculitis. Este proceso inflamatorio puede ser tan agresivo que reduce la luz vascular en semanas, comprometiendo la perfusión cerebral y pulmonar, en el caso de nuestra paciente[9].

El caso descrito por Morel et al.[10], en un paciente paraguayo es de una AT Tipo V, y en la serie descrita por Soto et al.[11], en pacientes mexicanos, la enfermedad aórtica generalizada (Tipo V) es la más frecuente, al igual que nuestra paciente, con la salvedad que en nuestro caso se asocia a compromiso del tronco y arterias pulmonares.

El diagnóstico diferencial de ictus en jóvenes debe incluir siempre las vasculitis[12], y entre ellas, las primarias de grandes vasos. Es vital recordar que la palpación de pulsos en las cuatro extremidades y la toma de presión arterial comparativa son herramientas de bajo costo y alta sensibilidad diagnóstica.

En cuanto al tratamiento, la evidencia actual respalda el uso de glucocorticoides combinados con agentes ahorradores como metotrexato, ciclofosfamida, micofenolato, azatioprina, leflunomida. En casos severos o refractarios, las terapias biológicas (anti-TNF o anti-IL6) han demostrado ser eficaces para frenar la progresión del daño vascular[13-15].

CONCLUSIÓN

La Arteritis de Takayasu debe sospecharse ante cualquier evento vascular cerebral en pacientes jóvenes, especialmente si se acompaña de ausencia de pulsos o soplos vasculares. El diagnóstico oportuno mediante imagenología de pared vascular y el inicio rápido de inmunosupresión son determinantes para limitar las secuelas neurológicas y mejorar la supervivencia a largo plazo. La presentación clínica inespecífica y el bajo índice de sospecha repercute en un diagnóstico tardío. Por tanto, los médicos deben estar atentos a las diversas presentaciones de la AT.

CONFLICTOS DE INTERÉS

Los autores declaran que no existen conflictos de intereses.

FINANCIAMIENTO

La presente revisión no contó con algún tipo de patrocinio.

CONTRIBUCIÓN DE AUTORES

MRG, KFM, AMC, PLH colaboraron en la recolección de los datos y la escritura del artículo.

DISPONIBILIDAD DE DATOS

Los conjuntos de datos generados y/o analizados durante el estudio están disponibles previa solicitud al autor correspondiente. Email: timara126@hotmail.com

REVISIÓN POR PARES

Este artículo fue evaluado mediante un proceso de revisión por pares doble ciego, conforme a la política de transparencia editorial de la revista. Los comentarios de los evaluadores y su identidad no están disponibles para esta publicación. Las observaciones y sugerencias fueron consideradas por el autor, quien realizó las modificaciones necesarias hasta llegar a la versión final publicada. Este procedimiento tiene como objetivo garantizar la integridad científica del artículo.

BIBLIOGRAFÍA

1. Smajlović D. Strokes in young adults: epidemiology and prevention. Vasc Health Risk Manag. 2015;11:157-64. Disponible en: https://doi.org/10.2147/VHRM.S53203

2. Numano F, Kobayashi Y. Takayasu arteritis—beyond Takayasu's Nishida. Intern Med. 2000;39(3):193-5. Disponible en: https://doi.org/10.2169/internalmedicine.38.226

3. Lamessa A, Getaneh T, Negassa G, Dheresa M. Takayasu arteritis: A case report. Int J Surg Case Rep. 2024;115:109245. https://doi.org/10.1177/2050313X241241190

4. Mirouse A, Joly D, Desbois AC, Comarmond C, Savey L, Messas N, et al. Cerebrovascular events in Takayasu arteritis: A multicenter case-control study. J Am Heart Assoc. 2022;11(4):e023773. Disponible en: https://doi.org/0.1007/s00415-018-8744-8

5. Duarte MM, Sanches AF, de Souza AW, Senerchia MH, Sato EI. Neurological manifestations of Takayasu arteritis. Clin Rheumatol. 2016;35(2):499-503.

6. Patel VR, Miller NR. Anterior ischemic optic neuropathy. In: Handbook of Clinical Neurology. Amsterdam: Elsevier; 2024. p. 115-132.

7. Aeschlimann FA, Twilt M, Yeung RSM. Childhood-onset Takayasu Arteritis. Eur J Rheumatol. 2020;7(Suppl 2):S58-S66. Disponible en: https://doi.org/10.5152/eurjrheum.2019.19195

8. Ozen S, Pistorio A, Iusan SM, Bakkaloglu A, Herlin T, Brik R, et al. EULAR/PRINTO/PRES criteria for Henoch-Schönlein purpura, childhood polyarteritis nodosa, childhood Wegener Granulomatosis and childhood Takayasu arteritis: Ankara 2008. Ann Rheum Dis. 2010;69(5):798-806. Disponible en: https://ard.bmj.com/content/69/5/798

9. Yang J, Peng M, Shi J, Zheng W, Yu X. Pulmonary artery involvement in Takayasu's arteritis: diagnosis before pulmonary hypertension. BMC Pulm Med. 2019 Nov 27;19(1):225. Disponible en: https://doi.org/10.1186/s12890-019-0983-7

10. Morel Z, Marecos G, Avila G, Franco M, Allo N, Almada N, et al. Arteritis de Takayasu en un niño. Reporte de caso. Pediatr. (Asunción) [Internet]. 2017 Apr [cited 2026 May 25];44(1):56-61. Disponible en: https://doi.org/10.18004/ped.2017.abril.56-61

11. Soto ME, Espinola N, Flores-Suarez LF, Reyes PA. Takayasu arteritis: clinical features in 110 Mexican Mestizo patients and cardiovascular impact on survival and prognosis. Clin Exp Rheumatol. 2008 May-Jun;26(3 Suppl 49):S9-15. Disponible en: https://pubmed.ncbi.nlm.nih.gov/18799047/

12. Younger DS. Stroke due to Vasculitis in Children and Adults. Neurol Clin. 2019 May;37(2):279-302. Disponible en: https://doi.org/10.1016/j.ncl.2019.01.004

13. Eleftheriou D, Varnier G, Dolezalova P, McMahon AM, Al-Obaidi M, Brogan PA. Takayasu arteritis in childhood: retrospective experience from a tertiary referral centre in the United Kingdom. Arthritis Res Ther. 2015 Feb 25;17(1):36. Disponible en: https://doi.org/10.1186/s13075-015-0545-1

14. Maz M, Chung SA, Abril A, Langford CA, Gorelik M, Guyatt G, et al. 2021 American College of Rheumatology/Vasculitis Foundation Guideline for the Management of Giant Cell Arteritis and Takayasu Arteritis. Arthritis Rheumatol. 2021 Aug;73(8):1349-1365. Disponible en: https://doi.org/10.1002/art.41774

15. de Souza AWS, Sato EI, Brance ML, Fernández-Ávila DG, Scolnik M, Magri SJ, et al. Pan American League of Associations for Rheumatology Guidelines for the Treatment of Takayasu Arteritis. J Clin Rheumatol. 2023 Oct 1;29(7):316-325. Disponible en: https://doi.org/10.1097/RHU.0000000000002004