rpr REVISTA PARAGUAYA DE REUMATOLOGÍA

DOI:10.68617/rpr/2026.12.01.32

Original

Hidrocolecisto en pacientes con Enfermedad Kawasaki: determinantes clínicos y serológicos de sospecha

Norma Patricia Zavala Hernández[1], Linda Fabiola Pérez Pérez[2], Luis Alberto Aparicio Vera[3]

[1]Servicios de Salud del Instituto Mexicano del Seguro Social para el BIENESTAR (IMSS-BIENESTAR), Hospital de la Niñez Poblana, Departamento de Pediatría. Puebla, México.
[2]Servicios de Salud del Instituto Mexicano del Seguro Social para el BIENESTAR (IMSS-BIENESTAR), Hospital de la Niñez Poblana, Departamento de Reumatología Pediátrica. Puebla, México.
[3]Servicios de Salud del Instituto Mexicano del Seguro Social para el BIENESTAR (IMSS-BIENESTAR), Hospital de la Niñez Poblana, Departamento de Cardiología Pediátrica. Puebla, México.

Fecha de envío
02/03/2026.

Fecha de aprobación
08/05/2026.

Palabras clave
Kawasaki, hidrocolecisto, vasculitis, niños.

Autor para correspondencia
Correo electrónico: alberto_aparicio@live.com.mx
(L. A. Aparicio Vera)

RESUMEN

Introducción: La enfermedad de Kawasaki (EK) es una de las enfermedades inmunológicas más frecuentes y la segunda vasculitis más común en la edad pediátrica. No obstante, su presentación clínica puede ser atípica, documentándose la presencia de hidrocolecisto como una forma de presentación inusual.
Objetivo: Describir las características clínicas, bioquímicas e imagenológicas de pacientes con EK e hidrocolecisto.
Materiales y Método: Estudio ambispectivo, observacional, en un hospital de tercer nivel.
Resultados: Se incluyeron 93 pacientes con diagnóstico de EK, de los cuales el 8% presentaron hidrocolecisto. Se observó que estos pacientes mostraron mayor frecuencia de exantema, afectación de mucosas, niveles elevados de colesterol, bilirrubina y fibrinógeno, así como hipoalbuminemia, posiblemente como reflejo de una respuesta inflamatoria más intensa.
Conclusión: Dada la escasa evidencia en poblaciones latinoamericanas, se recomienda considerar activamente la búsqueda de hidrocolecisto como posible manifestación atípica en pacientes con EK.

Hydrocholecyst in patients with Kawasaki Disease: Clinical and serological determinants of suspicion

Keywords
Kawasaki disease, hydrocholecystitis, vasculitis, children.

ABSTRACT

Introduction: Kawasaki disease (KD) is one of the most common immunological diseases and the second most common vasculitis in childhood. However, its clinical presentation can be atypical, with hydrocholecysts documented as an unusual presentation.
Objective: To describe the clinical, biochemical, and imaging characteristics of patients with KD and hydrocholecysts.
Materials and Methods: An ambispective, observational study was conducted at a tertiary care hospital.
Results: Ninety-three patients diagnosed with KD were included, of whom 8% presented with hydrocholecysts. These patients showed a higher frequency of rash, mucosal involve-

Editor Responsable: Zoilo Morel
Universidad Nacional de Asunción, Facultad de Ciencias Médicas, Reumatología Pediátrica. San Lorenzo, Paraguay.
Universidad Católica Nuestra Señora de la Asunción, Instituto de Previsión Social, Hospital Central, Reumatología Pediátrica. Asunción, Paraguay.

Este es un artículo publicado en acceso abierto bajo una licencia Creative Commons

Corresponding author
Email:
alberto_aparicio@live.com.mx
(L. A. Aparicio Vera)

ment, elevated levels of cholesterol, bilirubin, and fibrinogen, as well as hypoalbuminemia, possibly reflecting a more intense inflammatory response.
Conclusion: Given the limited evidence in Latin American populations, it is recommended to actively consider screening for hydrocholecysts as a possible atypical manifestation in patients with KD.

INTRODUCCIÓN

La enfermedad Kawasaki (EK) se caracteriza por desencadenar una respuesta inflamatoria sistémica, afectando diversos órganos en la población pediátrica. Fue documentada por primera vez en la ciudad de Japón en 1967 por Tomisaku Kawasaki, describiendo un cuadro clínico que se caracteriza por fiebre, adenopatías además de afección a piel y mucosas[1].

Los estudios patológicos indican que están involucrados múltiples órganos y tejidos, pero las secuelas a largo plazo ocurren principalmente en las arterias. El daño a los vasos sanguíneos parece ser el resultado de la infiltración de células inflamatorias en los tejidos vasculares. Se desconoce el estímulo para esta infiltración, pero es más profunda en las arterias coronarias e implica la destrucción de las células endoteliales luminales, la lámina elástica y las células musculares de la capa media en casos graves[2].

Para el diagnostico de EK completo es necesaria la presencia de fiebre y cuatro de los siguientes criterios: inyección conjuntival bilateral, alteraciones de la mucosa labial o faríngea, enantema en lengua y/o queilitis, extremidades con cambios periféricos donde puede encontrarse edema, eritema y/o descamación, exantema polimorfo y, adenopatía cervical >1.5 cm^3. La enfermedad Kawasaki incompleta se define por presencia de fiebre persistente como criterio principal, habiendo excluido la presencia de otras patologías que simulen dicho cuadro clínico, aunado a la presencia de PCR ≥3 mg/dl y/o VSG ≥40 mm/h, y 3 o más hallazgos de laboratorio como anemia, trombocitosis ≥450 000 posterior al séptimo día de fiebre, hipoalbuminemia <3 g/dl, leucocitosis ≥15 000/mm^3, piuria estéril y alteración en la función hepática[4]. Se hace mención también de diversas sintomatologías atípicas, donde destacan el dolor abdominal, elevación de transaminasas, ictericia, artralgias y/o diarrea en la fase aguda y subaguda del cuadro[2]. El termino atípico en esta patología deberá reservarse a aquellos pacientes que muestren sintomatología que generalmente no se observan en la EK[5].

El hidrocolecisto se define como una dilatación de la vesícula biliar, no inflamatorio, sin presencia de cálculos vesiculares; se ha descrito como una presentación de complicación en diversas patologías como enfermedad de Kawasaki, faringitis estreptocócica, leptospirosis, ascariasis, síndrome nefrótico, anemia de células falciformes, fiebre tifoidea, talasemia, nutrición parenteral total, hepatitis viral, y adenitis mesentérica. La principal herramienta diagnóstica es la ultrasonografía abdominal. Dentro de los diagnósticos diferenciales debemos considerar la presencia de invaginación intestinal, absceso apendicular, colecistitis aguda alitiásica. Actualmente existen pocos estudios con relación a la presencia de hidrocolecisto en pacientes con enfermedad de Kawasaki en población mexicana o latina[6].

El objetivo del trabajo consiste en describir la prevalencia y las características clínicas, bioquímicas e imagenológicas de pacientes con EK e hidrocolecisto en una población pediátrica mexicana.

.

MATERIALES Y MÉTODOS

Se realizó un estudio ambispectivo, observacional, en el Hospital para el Niño Poblano, Puebla, México, dentro del periodo de enero 2019 a diciembre 2024. Se obtuvieron los datos de todos los pacientes que tuvieran la sospecha diagnóstica de EK, eliminando aquellos en quienes no se contara con información suficiente dentro del expediente o que se excluyera diagnóstico de EK. El tipo de muestra fue no probabilística, a conveniencia. Se incluyeron los datos sociodemográficos generales, como edad y sexo; datos clínicos como la presencia de fiebre y sus características, la presencia o ausencia de adenopatía cervical, alteraciones en mucosa oral, inyección conjuntival, exantema, BCGitis, eritema perianal, y datos asociados a hidrocolecisto como dolor abdominal, ictericia, vómito o ascitis. A nivel de laboratorio se recabaron los datos de la biometría hemática, velocidad de sedimentación globular, proteína C reactiva, pruebas de función hepática, amilasa, lipasa, colesterol, triglicéridos, examen general de orina y hallazgos ecocardiográficos. Se consideró a los pacientes con EK completo, incompleto y/o atípico. En relación con los datos relacionados con el hidrocolecisto se consideró los días de evolución, los hallazgos en estudios de imagen ya sean por ultrasonido o tomografía de abdomen. También se recabó la información relacionada con el tratamiento.

Se utilizó la prueba exacta de Fischer para evaluar la asociación entre la presencia de los signos clínicos de la enfermedad de Kawasaki y el hidrocolecisto. Se incluyeron seis variables: fiebre mayor a 5 días, exantema, inyección conjuntival, presencia de adenopatía, afectación a extremidades y afectación a mucosas. Para cada una se calculó el valor de p considerando estadísticamente significativa aquella < 0,05.

Se utilizó prueba t de Student para muestras independientes (Welch) para comparar las medias de los valores más representativos. Se consideraron los niveles de hemoglobina, leucocitos, plaquetas, velocidad de sedimentación globular, proteína C reactiva, colesterol, triglicéridos, bilirrubina total, bilirrubina directa, bilirrubina indirecta, alanina aminotransferasa (ALT), aspartato aminotransferasa (AST), fibrinógeno y dímero D. Los valores se expresaron como media ± desviación estándar. Valores de p<0,05 se consideran estadísticamente significativos.

El trabajo se realizó con el apoyo multidisciplinario de pediatría, cardiología y reumatología pediátrica. Se contó con la aprobación del Comité de ética en investigación de la Institución.

RESULTADOS

Se obtuvieron un total de 148 pacientes que ingresaron con diagnóstico probable de EK entre el 2019 y 2024, de los cuales se eliminaron 34 pacientes por no contar con información suficiente, 6 por no corresponder al diagnóstico de EK siendo el diagnóstico correcto PIMS (Síndrome inflamatorio multisistémico) y 15 pacientes por ser un diagnóstico completamente distinto.

Se estudiaron 93 pacientes de los cuales el 60% (n=56) correspondieron a EK completa, 35% (n=33) a EK incompleta y 4% (n=4) a una presentación atípica de la enfermedad.

Se encontró una frecuencia de hidrocolecisto del 8% (n=7), de los cuales el 57% (n=4) fueron de presentación atípica, seguido de la presentación de la enfermedad completa en 2 casos y uno en su forma incompleta. Con relación a la edad el 43% de los casos fueron en edad preescolar, y en segundo lugar lactantes con el 29%. En relación con la afectación coronaria el 71% (n=5) de los pacientes con hidrocolecisto presentó aneurismas al debut, siendo 4 de tamaño pequeño y 1 de tamaño moderado.

Al observar los datos clínicos que forman parte de los criterios diagnósticos de EK en los pacientes con hidrocolecisto observamos una frecuencia de fiebre mayor de 5 días en 5 pacientes, 6 pacientes presentaron adenopatía cervical, 5 pacientes inyección conjuntival, 5 afectación a extremidades, 3 pacientes presentaron afectación de mucosas y el exantema se presentó solo en 3 pacientes; lo que sugiere que los pacientes con hidrocolecisto presentaron una mayor frecuencia de fiebre (71%) y en menor frecuencia exantema y afección de mucosas (42%). Considerando esto se realizó una comparación con pacientes con EK, pero sin presentación de hidrocolecisto, se observó significancia estadística para las variables de exantema (p=0,00175) y afectación a mucosas (p= 0,039) lo que sugiere que estas manifestaciones podrían estar relacionadas con la presencia de hidrocolecisto, el resto de las variables no mostró diferencias significativas (Figura 1 y Tabla 1).

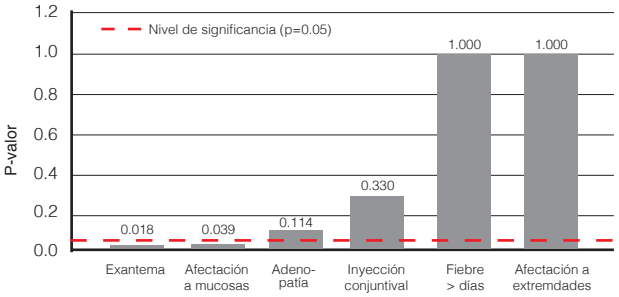

Figura 1 Manifestaciones clínicas en pacientes con enfermedad de Kawasaki e hidrocolecisto y su nivel de significancia estadística. n:7.

Tabla 1 Manifestaciones clínicas en pacientes con enfermedad de Kawasaki con y sin hidrocolecisto y su nivel de significancia estadística. n:93.

Variable	EK con HC (Sí)	EK con HC (No)	EK sin HC (Sí)	EK sin HC (No)	P-valor
Exantema	3	4	76	13	0.0175
Afectación a mucosas	3	4	72	17	0.039
Adenopatía	6	1	44	45	0.1135
Inyección conjuntival	5	2	75	14	0.3301
Fiebre > 5 días	4	3	52	37	1.0
Afectación a extremidades	5	2	57	32	1.0

EK: Enfermedad de Kawasaki. HC: Hidrocolecisto.

Al considerar los valores de laboratorio para los pacientes con hidrocolecisto, llama la atención la elevación de VSG, PCR, bilirrubinas, ALT y AST en el grupo de los pacientes con hidrocolecisto, sin embargo, presentan menores niveles de dímero D. Considerando esto, se realizó una comparación entre las medias de estos y otros parámetros entre los pacientes con EK con hidrocolecisto y aquellos que no desarrollaron hidrocolecisto (Tabla 2).

Al observar la comparación de las medias entre estos grupos observamos que los pacientes con hidro-

Tabla 2 Variables serológicas en pacientes con enfermedad de Kawasaki con y sin hidrocolecisto y su nivel de significancia estadística. n:93.

Variable	EK sin HC (n=86) Media ± DE	EK con HC (n=7) Media ± DE	P-valor
Fibrinógeno (mg/dL)	421.0 ± 153.0	828.0 ± 0.7	<0.0001
Colesterol (mg/dL)	123.0 ± 36.0	164.0 ± 17.0	0.0002
Bilirrubina indirecta (mg/dL)	0.0 ± 0.0	0.5 ± 0.3	0.0045
Bilirrubina total (mg/dL)	0.5 ± 0.4	2.4 ± 1.5	0.0153
Albúmina (g/dL)	3.2 ± 0.5	2.9 ± 0.3	0.0405
Plaquetas (10Δ3/µl)	440.0 ± 234.4	263.0 ± 206.4	0.0660
Bilirrubina directa (mg/dL)	0.5 ± 0.0	1.9 ± 1.8	0.0853
TGO (UI/L)	64.0 ± 108.0	81.0 ± 32.2	0.3210
TGP (UI/L)	67.0 ± 94.0	84.0 ± 36.2	0.3325
VSG (mm/h)	38.0 ± 18.4	40.0 ± 2.0	0.3416
Hemoglobina (g/dL)	10.9 ± 1.4	11.7 ± 2.1	0.3576
Triglicéridos (mg/dL)	189.0 ± 120.0	178.0 ± 13.4	0.4239
PCR (mg/L)	57.0 ± 99.2	78.0 ± 87.7	0.5643
Leucocitos (10Δ3/µl)	15.1 ± 6.59	13.1 ± 9.3	0.5955
Dímero D (ng/mL)	1642.0 ± 2618.0	1659.0 ± 1031.6	0.9722

TGO: Transaminasa Glutámico-Oxalacética. TGP: Transaminasa Glutámico-Pirúvica. VSG: Velocidad de sedimentación globular. PCR: Proteína C reactiva. EK: Enfermedad de Kawasaki. HC: Hidrocolecisto.

colecisto tuvieron niveles más altos de fibrinógeno, colesterol y bilirrubinas, y niveles ligeramente más bajos de albúmina. Estas diferencias son estadísticamente significativas. Las otras variables no tuvieron diferencias estadísticamente significativas.

Se evaluó la posible asociación entre la presencia de hidrocolecisto y el desarrollo de aneurismas coronarios. Se encontró aneurismas coronarios en 5 pacientes de los 7 con hidrocolecisto, mientras que 43 pacientes de los 86 sin aneurismas coronarios presentaron aneurismas coronarios. Se obtuvo un Odds Ratio de 2,67. y una p de 0.435. Esto podría representar un mayor riesgo dentro de los pacientes con hidrocolecisto para el desarrollo de aneurismas coronarios, sin embargo, no resultó estadísticamente significativo, por lo que esta asociación puede deberse al azar considerando o al número de pacientes incluidos en el estudio.

En relación con el tratamiento, todos los pacientes recibieron tratamiento a base de gammaglobulina humana (2gr/gk/dosis) más ácido acetilsalicílico (30 a 50 mg/kg/día) durante las primeras 48 horas, con posterior descenso a una dosis de 3 a 5 mg/kg/día. Cuatro pacientes recibieron manejo con metilprednisolona de manera inicial, 3 de ellos debido a que debutaron con afectación cardiaca y uno de ellos por presentación atípica de la enfermedad.

DISCUSIÓN

La EK es una vasculitis aguda autolimitada, de etiología desconocida, que afecta vasos de pequeño y mediano calibre, siendo potencialmente peligrosa cuando se complica, debido a que ha sido descrito como la causa más común de afección cardiaca adquirida en la edad pediátrica y la segunda causa de vasculitis[7].

Los estudios patológicos indican que están involucrados múltiples órganos y tejidos, pero las secuelas a largo plazo parecen ocurrir sólo en las arterias. El hidrocolecisto se define como una dilatación de la vesícula biliar, no inflamatorio, en ausencia de litiasis. Se ha reportado como una complicación asociada a diversas patologías, incluyendo la Enfermedad Kawasaki (EK), faringitis estreptocócica, leptospirosis, ascariasis, síndrome nefrótico, anemia de células falciformes, fiebre tifoidea, talasemia, nutrición parenteral total, hepatitis viral, y adenitis mesentérica. En la EK se ha descrito su presentación primordialmente en las primeras dos semanas de la evolución de la enfermedad[8-9].

El cuadro clínico del hidrocolecisto se caracteriza por la presencia de dolor abdominal en la fase aguda y subaguda de la enfermedad, acompañada de vómitos, hipersensibilidad del cuadrante superior derecho del abdomen, tumoración palpable con o sin fiebre. Sin embargo, se ha hecho mención acerca de casos en los que se presenta dilatación de la vesícula biliar asintomática, siendo diagnosticada de manera incidental al realizar rastreo abdominal dirigido[9].

La presencia de hidrocolecisto en la literatura médica se ha documentado desde 1980, tanto en reportes de casos como en algunas series[10-14]. En una serie reportada en un Hospital de los Ángeles se identificó la presencia de hidrocolecisto en el 13% de los casos de EK, llamando la atención que dentro de éstos, solo el 31% fue estudiado con sospecha clínica de hidrocolecísto[9]. En nuestro estudio, a diferencia del comentado previamente, la sospecha se fundamentó en datos clínicos abdominales o alteraciones serológicas, como elevación de bilirrubinas o transaminasas, sin embargo, la mayoría de nuestros pacientes no cursaron con ictericia, dolor abdominal intenso o distención abdominal. En imágenes de TAC se observó el hidrocolecisto (Figura 2).

En Japón estudiaron a 68 pacientes con enfermedad de Kawasaki mediante ecografía abdominal, encontrando dilatación de la vesícula biliar, donde el 35% de los pacientes presentaron afectación hepato-biliar, de los cuales el 42% presentaron elevación de las transaminasas y colestasis[5,15]. En nuestro estudio se observaron diferencias significativas en diversas variables clínica y serológicas. Los pacientes con hidrocolecisto presentaron niveles más altos de fibrinógeno, colesterol, bilirrubina total e indirecta, y niveles más bajos de

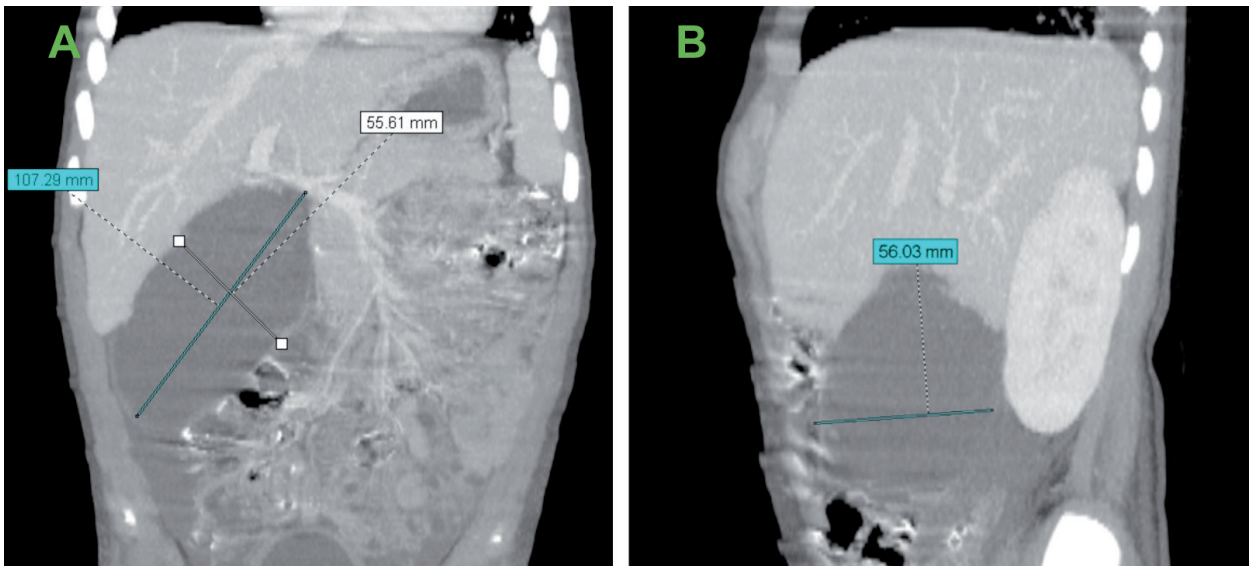

Figura 2 Tomografía abdominal en paciente con Enfermedad Kawasaki e hidrocolecisto. A) Corte axial con mediciones que evidencian una longitud vesicular de 107.29 mm y diametro transversal de 55.61 mm, hallazgos complatibles con hidrocoolecisto no inflamatorio. B) Corte coronal que muestra una vesicula biliar distendida, sin engrosamiento de la pared ni presencia de litos

albúmina, en comparación con los pacientes sin hidrocolecisto. Estas diferencias podrían reflejar un mayor grado de inflamación sistémica y alteración hepática en los casos con compromiso biliar.

Respecto a la etiología del hidrocolecisto en la EK, se tiene diversas teorías, en primer lugar, una respuesta inflamatoria asociada a vasculitis con inflamación, descrita en un estudio en Taiwán donde se realizó colecistectomía con reporte de infiltración de células inflamatorias perivasculares, otra teoría habla de la compresión del ducto secundaria a la compresión por las glándulas linfáticas adyacentes o la misma vesícula biliar.

El tratamiento sigue siendo conservador, con una disminución significativa tras la administración del tratamiento de elección para enfermedad de Kawasaki[9]. Dentro de nuestro grupo de pacientes, ninguno ameritó tratamiento quirúrgico, presentando buena evolución con tratamiento conservador. Todos recibieron tratamiento de primera línea a base de gammaglobulina con ácido acetilsalicílico. Algunos pacientes recibieron metilprednisolona de manera inicial, sin embargo, la indicación estuvo relación con la presentación atípica y la presencia de aneurismas coronarios al debut.

Las limitaciones de este estudio corresponden al número bajo de casos y al carácter retrospectivo del mismo. Son necesarios estudios prospectivos multicéntricos, a fin de valorar mejor la epidemiología y clínica de esta complicación en la EK, y así planificar mejores esquemas de estudios y tratamientos en los pacientes.

CONCLUSIONES

En nuestro estudio reportamos la presencia de hidrocolecisto en el 8% de los pacientes con EK. Consideramos importante realizar la búsqueda intencionada de hidrocolecisto en cualquier paciente con EK y síntomas abdominales. La elevación de fibrinógeno, colesterol, bilirrubina total e indirecta y niveles más bajos de albúmina parecen estar asociada con el desarrollo de esta complicación en pacientes con EK. Actualmente la ecografía abdominal no forma parte del abordaje inicial de estos pacientes, sin embargo, podría favorecer su uso para diagnóstico oportuno. Se requieren más estudios para fortalecer esta recomendación.

CONTRIBUCIÓN DE LOS AUTORES

NPZH: conceptualización, investigación, redacción del borrador original.
LFPP: Análisis formal, investigación, metodología.
LAAV: conceptualización, investigación, análisis formal, redacción, revisión y edición.

CONFLICTO DE INTERÉS

Los autores declaran no tener conflicto de intereses.

FINANCIAMIENTO

El presente trabajo no contó con financiamiento externo.

DISPONIBILIDAD DE DATOS

Los conjuntos de datos generados y/o analizados durante el estudio están disponibles previa solicitud al autor correspondiente.
Email: alberto_aparicio@live.com.mx

REVISIÓN POR PARES

Este artículo fue evaluado mediante un proceso de revisión por pares doble ciego, conforme a la política de transparencia editorial de la revista. Los comentarios de los evaluadores y su identidad no están disponibles para esta publicación. Las observaciones y sugerencias fueron consideradas por el autor, quien realizó las modificaciones necesarias hasta llegar a la versión final publicada. Este procedimiento tiene como objetivo garantizar la integridad científica del artículo.

BIBLIOGRAFÍA

1. Kawasaki T. [Acute febrile mucocutaneous syndrome with lymphoid involvement with specific desquamation of the fingers and toes in children]. Arerugi. 1967 Mar;16(3):178-222. Japanese. PMID: 6062087. Disponible en: http://dx.doi.org/10.1097/00006454-200211000-00002

2. Galeotti C, Bayry J, Kone-Paut I, Kaveri SV. Kawasaki disease: aetiopathogenesis and therapeutic utility of intravenous immunoglobulin. Autoimmun Rev [Internet]. 2010;9(6):441–8. Disponible en: http://dx.doi.org/10.1016/j.autrev.2009.12.004.

3. Jone PN, Tremoulet A, Choueiter N, Dominguez SR, Harahsheh AS, Mitani Y, et al. Update on diagnosis and management of Kawasaki disease: A scientific statement from the American Heart Association. Circulation [Internet]. 2024;150(23):e481–500.Disponible en: http://dx.doi.org/10.1161 CIR.0000000000001295.

4. McCrindle BW, Rowley AH, Newburger JW, Burns JC, Bolger AF, Gewitz M, et al. Diagnosis, treatment, and long-term management of Kawasaki disease: A scientific statement for health professionals from the American Heart Association. Circulation [Internet]. 2017;135(17):e927–99. Disponible en: http://dx.doi.org/10.1161/CIR.0000000000000484

5. Mathai SS, Kulkarni VB, Harsh, P. Gall bladder hydrops - A rare initial presentation of Kawasaki disease. Indian Journal of Pediatrics, 2013;80(7): 616–617. Disponible en: https://doi.org/10.1007/s12098-012-0890-x

6. Crankson S, Nazer H, Jacobsson B. Acute hydrops of the gallbladder in childhood. European Journal of Pediatrics 1992;151(5):318–320. Disponible en: https://doi.org/10.1007/bf02113247.

7. Newburger JW, Takahashi M, Burns JC. Kawasaki disease. J Am Coll Cardiol [Internet]. 2016;67(14):1738–49. Disponible en: http://dx.doi.org/10.1016/j.jacc.2015.12.073.

8. Yellamaty V, Steele RW. Kawasaki Disease Presenting as Hydrops of the Gallbladder. Clin Pediatr (Phila). 2020 May;59(4-5):486-489. Disponible en: http://dx.doi.org/10.1177/0009922820903421

9. Suddleson EA, Reid B, Woolley MM, Takahashi M. Hydrops of the gallbladder associated with Kawasaki syndrome. J Pediatr Surg [Internet]. 1987;22(10): 956–9. Disponible en: http://dx.doi.org/10.1016/s0022-3468(87)80600-0

10. Sun Q, Zhang J, Yang Y. Gallbladder Hydrops Associated With Kawasaki Disease: A Case Report and Literature Review. Clin Pediatr (Phila). 2018 Mar;57(3):341-343.Disponibleen:http://dx.doi.org/10.1177/0009922817696468

11. Morita A, Imagawa K, Ishiodori T, Tagawa M, Takada H. Kawasaki disease with dilatation of the common bile duct: A case report and review of literature. Int J Rheum Dis. 2021 Oct;24(10):1325-1330. Disponible en: http://dx.doi.org/10.1111/1756-185X.14208

12. Sejeeni NF, Alfhmi S, Aljahdali S, Alzahrani S, Jaha R. Kawasaki Disease With Acute Acalculous Cholecystitis: A Case Report. Cureus. 2023 Dec 1;15 (12):e49789. Disponible en: http://dx.doi.org/10.7759/cureus.49789

13. Suhaini SA, Azidin AH, Cheah CS, Lee Wei Li W, Khoo MS, Ismail NAS, Ali A. Kawasaki Disease with Hepatobiliary Manifestations. Medicina (Kaunas). 2022 Dec 12;58(12):1833. Disponible en: http://dx.doi.org/10.3390/medicina 58121833

14. Zhao L, Hua Y, Zhou K. Prominent gallbladder enlargement: Kawasaki disease or other congenital or acquired gallbladder disease? A case report. J Int Med Res. 2021 Sep;49(9):3000605211041507. Disponible en: http://dx.doi.org/10.1177/03000605211041507

15. Chen CJ, Huang FC, Tiao MM, Huang YH, Lin LY, Yu HR, et al. Sonographic gallbladder abnormality is associated with intravenous immunoglobulin resistance in Kawasaki disease. Scientific World Journal. 2012;2012:485758. Disponible en: http://dx.doi.org/10.1100/2012/485758